Aus dem Pathologischen Institut der Universität Göttingen
Direktor: Prof. Dr. Gg. B. Gruber.

Beitrag zur Frage der Dünndarmdivertikel

Inaugural-Dissertation
zur Erlangung der Doktorwürde
der Medizinischen Fakultät
der Georg-August-Universität zu Göttingen

vorgelegt am 9. September 1939

von

Friedrich Ernst
aus Grabenstein

Göttingen 1939

Buchdruckerei Martin Saß & Co., Göttingen

Dekan: Prof. Dr. R. Stich

Berichterstatter: Prof. Dr. Gg. B. Gruber

Tag der mündlichen Prüfung: 9. September 1939.

Einleitung.

Zu den Lage- und Formveränderungen des Verdauungsschlauches zählen die Divertikelbildungen.

Man unterscheidet sie gewöhnlich in angeborene und erworbene Divertikel*). Zu den ersteren gehört das Meckel'sche Divertikel, das in Zusammenhang steht mit unvollkommener Rückbildung des Nabel-Darmganges. Entwicklungsstörungen anderen Ursprungs können zu vielfachem Auftreten von D. an allen Teilen des Darmrohres führen.

Während man früher nach ihrer Entstehung die angeborenen D. als „echte" und die erworbenen als „falsche Divertikel" bezeichnete, machen heute manche Forscher diese Unterscheidung nur im Hinblick auf ihre Wandzusammensetzung, also unabhängig davon, ob sie von Geburt an bestanden oder ob sie sich erst im Laufe des Lebens entwickelt haben.

Jenes D., das alle Schichten der Darmwand in seinem Wandbestand aufweist, wird als „echtes", als „vollständiges" oder auch als „Wanddivertikel" bezeichnet. Es stellt nach Aschoff eine wirkliche Ektasie des Darmrohres dar. Wo sich nur Schleimhaut an der Bildung der D.-Wand beteiligt, sprechen wir von einem „falschen", einem „teilweisen", einem „Schleimhautdivertikel" oder auch von einer „Schleimhauthernie" der Darmwand. Es handelt sich hierbei nicht um eine Ektasie, sondern um einen Schleimhautvorfall.

Die frühere Bezeichnung ist verlassen worden, weil wir heute wissen, daß angeborene, wie auch erworbene Divertikel, sowohl als echte, wie als falsche vorkommen, d. h. ein erworbenes durch Ausbuchtung aller Schichten entstanden sein kann und ein angebo-

*) Weiterhin kürze ich „Divertikel" mit „D." ab.

renes einmal nur aus Schleimhaut besteht. Auch ob es angeboren oder erworben, ist nicht immer sicher zu entscheiden, weil entwicklungsgeschichtliche Defekte das Auftreten von Ausstülpungen der Darmwand erst im Laufe des Lebens bedingen können.

Selbst histologisch kann man nicht immer mit Sicherheit eine Unterscheidung herbeiführen, kann es doch gut möglich sein, daß in einem aus allen Schichten der Darmwand bestehendem Divertikel im Laufe eines langen Bestehens die Muskulatur durch den dauernden Druck der enthaltenden Speise und Kotreste derart atrophisch wird, daß sie reißt und sich allseitig zurückzieht. Die Muskelenden lagern sich dann wie Wülste um den Divertikelhals herum. Der eben beschriebene Vorgang macht auch eine röntgenologische Unterscheidung unmöglich, da diese auf einer einwandfreien Peristaltik fußt, die ihrerseits wieder von einer intakten Darmmuskulatur abhängig ist.

In die Einteilung der eben beschriebenen Divertikel, die in ihrer Gesamtheit auch als **„genuine Divertikel"** zusammengefaßt werden, sind nicht einzuordnen das **„Diverticulum spurium"** oder **„Pseudodivertikel"**. Ersteres unterscheidet sich grundsätzlich durch seine Entstehungsart. Es ist keine Erweiterung der Darmwand, sondern stellt eine in der Umgebung des Darmes gelegene und mit diesem durch eine Öffnung seiner Wand in Verbindung stehenden Sack dar, etwa analog einem Aneurysma spurium. Solche Pseudodivertikel haben gemeinsam den Mangel der Auskleidung mit echter Dünndarmschleimhaut ihres Lumens; sie entstehen auf Grund entzündlicher Vorgänge, etwa im Verlauf narbiger Veränderungen der Darmwand nach Geschwürsheilung.

Über die **Häufigkeit des Vorkommens der Divertikel** an den einzelnen Darmabschnitten gehen die Ansichten auseinander. Während man früher glaubte, daß der Dünndarm häufigster Träger sei und Colon, Duodenum und Oesophagus eine untergeordnete Rolle spielten, weiß man nach Zusammenstellung neuerer Untersucher, daß die Divertikel am häufigsten im S-förmigen Teil des Dickdarms, im übrigen Dickdarm weiter im absteigenden und unteren horizontalen Duodenum und im Oesophagus zu finden sind;

seltener sind Beschreibungen von Ausreckungen des Magens und des Wurmfortsatzes, des Jejunums und des Ileums.

Man ist sich aber darin einig, daß D. fast ausschließlich eine Erscheinung des höheren Alters sind und das männliche und weibliche Geschlecht gleich befallen.

Über ihren **Sitz** ist zu sagen, daß die D. des Jejunums und Ileums mit wenigen Ausnahmen an der konkaven Darmwandseite gefunden werden; sie sind also dem Mesenterium zugekehrt. Oft stülpen sie sich zwischen die beiden Gekröseblätter vor. Sie kommen hier meist multipel vor und ihre Anzahl kann mehrere Hundert betragen. Auch an der konvexen Seite des Darmrohres hat man sie gefunden; hier allerdings nur sehr selten und dann vereinzelt. Die Größenunterschiede sind beträchtlich. Kaum stecknadelkopfgroße Erhebungen bis zu hühnereigroßen Aussackungen mit allen dazwischenliegenden Größenstufen sind beobachtet.

Ihr **Aussehen** ist verschieden. Meist sind sie rundlich oder buckelig; sie können aber auch handschuhfingerartig oder taschenförmig sein. Darmd., die als Nebenbefund bei Sektionen gefunden wurden, sind dem Anatomen schon seit zwei Jahrhunderten bekannt. Chomel 1710 und Morgagni 1728, Fleischmann 1815 unterschieden schon echte und falsche D. In der Folgezeit hat man sich eingehender mit ihnen befaßt. Leider ist in der Literatur nicht immer mit Sicherheit festzustellen, wo diese Anomalien gesessen haben. Man spricht meistens von „Darmdivertikeln", ohne die genaue Lokalisation anzugeben, ohne einen Unterschied zu machen zwischen Duodenum, Jejunum und Ileum. Nach der Häufigkeit des Vorkommens muß man wohl die meisten dem Duodenum beiordnen.

Es würde im Rahmen meiner Arbeit, die im wesentlichen histologischen Fragen zugewandt sein soll, zu weit führen, die einzelnen Autoren alle aufzuführen; denn es sind ungefähr 60 Fälle von Dünndarmdivertikeln mitgeteilt worden, die mit einiger Sicherheit dem Jejunum und zum kleineren Teil dem Ileum angehörten. Nur wenige davon sind histologisch untersucht worden. Die meisten Beschreibungen entstanden aus klinischem Interesse,

das besonders durch die ersten röntgenologischen Darstellungen von Forsell und Fey 1915, Clairmont und Schinz 1920 bedeutend geweckt wurde, und das die erst spät bekannte Divertikulitis klinisch als bedeutungsvoller erkennen ließ. Auf die histologischen Arbeiten werde ich bei den jetzt folgenden bisher beschriebenen Entstehungsursachen näher eingehen.

Für die **Entstehung der Divertikelbildungen** sind im Laufe der Zeit die verschiedensten Ursachen verantwortlich gemacht worden, die sich zum Teil heftig gegenübertraten. Man weiß jedoch heute, daß nicht eine Ursache allein, sondern das Hinzutreten der verschiedensten Umstände diese verhältnismäßig seltenen Anomalien erklären können. Es handelt sich auch heute noch im Prinzip um folgende Meinungsverschiedenheiten:

Entwicklungsgeschichtliche Anomalien hier und im Leben erworbene, veränderte mechanische Druck- und Zugverhältnisse dort. Häufig werden sie trotz ihrer Gegensätzlichkeit miteinander verbunden und für die Entstehung angeführt.

Zuerst glaubte man in einer Erhöhung des Innendruckes den wesentlichen Entstehungsfaktor gefunden zu haben. Hansemann und Kasper haben diese Auffassung dadurch begründet, daß es ihnen gelang, am Dünndarm alter Leute durch Wasserauffüllung eine Ausstülpung an solchen Stellen zu erzeugen, wo Gefäße vom Mesenterium auf den Darm übergehen.

Bell und Holzweißig nehmen ebenfalls Durchtrittsstellen von Gefäßen durch die Darmwand (physiologische Muskellücken) als begünstigendes Moment an.

Baensch führt außer der Drucksteigerung die vererbbare konstitutionelle Bindegewebsschwäche an.

Clairmont und Schinz unterstützen diese Theorie.

Lauche's Theorie, von Bayer und Pansdorf unterstützt, besagt, „daß das schon embryonal gebildete D. die Muskelhaut durchbohrt hat, sich intra vitam unter dem Innendruck weitete und im späteren Lebensalter zu den gewohnten Erscheinungen führte". Lauche geht von den embryonalen Epithelknospen aus und erklärt alle Gewebsmißbildungen des Darmes, wie kongenitale

D., divertikuläre Myome, Adenomyome, accessorische Pankreasanlagen, die sogenannten Carcinoide mit einem Stehenbleiben der Differenzierungsrichtungen auf verschiedenen Stufen.

Nach Aschoff können D. das Produkt von Regenerationserscheinungen der Mucosa sein und zwar nur nach ulzerösen Prozessen, die Schleimhaut und Muskularis durchsetzt haben. Es handelt sich hierbei wohl um Pseudodivertikel.

Der Theorie vom erhöhten Innendruck — Pulsionsdivertikel — ist der Zug von außen gegenüberzustellen — Traktionsdivertikel. Im letzteren Falle sollen Schrumpfungsvorgänge des Mensenteriums und Strangverwachsungen die auslösende Ursache sein. Im letzteren Falle wären also entzündliche Veränderungen für die Entstehung verantwortlich zu machen.

Sprijgs hat an Hand jahrelanger röntgenologischer Untersuchungen ein praedivertikuläres Stadium beschrieben, daß sich durch eine feine Zähnelung des Darmprofils und durch eine gewisse Starre der Darmwand auszeichnete. Er ist der Meinung, daß sich das D. ganz allmählich, häufig erst nach Abklingen der entzündlichen Prozesse ausbildet. Hier möchte ich auch noch Barsony anführen, der ebenfalls aus röntgenologischen Beobachtungen einen Schluß auf die Entstehungsursache gezogen hat. Er sagt, daß die D. durch Innervationsstörungen hervorgerufen werden. „Eine umschriebene innervatorische Relaxation der Muskulatur, nicht etwa nur auf ein Segment, sondern auf einen einzelnen Muskelfleck beschränkt, führt zur lokalen Erschlaffung. Diese ermöglicht dem Innendruck diese erschlaffte Stelle vorzuwölben."

Die innervatorische Erschlaffung wird als reflektorische Fernwirkung gedeutet; denn in fast allen Fällen finden sich Geschwüre der Darmwand, eine allgemeine Atonie oder lokale Spasmen. Außerdem sei auch die Größenschwankung zu verschiedenen Zeiten ein Beweis für die innervatorische Genese.

Histologisch wurde das D. relativ selten untersucht. Ich führe an: Edel fand bei einer 73jährigen Frau sieben haselnuß- bis apfelgroße D. des Jejunums, außerdem zahllose sackartige Ausstülpungen am Dickdarm.

Bei der histologischen Untersuchung ergab sich auf dem Durchschnitt durch den Beginn eines Jejunal-D.'s: „Die Schleimhaut ist stark verändert. Die großen Zotten der am Rand befindlichen Kerkring'schen Falten werden immer kleiner, bis schließlich in der Tiefe des Sackes nur eine schmale, fast gar keine Differenzierung zeigende Schleimhautleiste übrig bleibt. Nur in dem erwähnten Recessus ist der Schleimhautcharakter erhalten. Daselbst sind wieder Zotten sichtbar. Unter der atrophischen Schleimhaut befindet sich eine etwas stärkere Schicht aus willigem Bindegewebe. Die Muskularis mucosae, die sich mit einstülpt, wird ebenfalls gegen die Tiefe des D.'s hin undeutlich. Die Muskularis geht ein Stück weit in dasselbe hinein, hört dann aber plötzlich in scharfer Begrenzung auf. Im außengelegenen Mesenterium ist sehr starke Gefäßbildung sichtbar."

Über die Entstehungsursachen äußert sich Edel folgendermaßen: „Die Entwicklung der falschen D. kann nicht immer auf ein und dieselbe Ursache zurückgeführt werden, sondern sie ist wahrscheinlich von verschiedenen Ursachen abhängig, wobei meist mehrere im Einzelfalle zusammen wirken. Für gewöhnlich findet man sie unter dem Einfluß von Druck, sei es durch Kotstauung oder angesammeltes Sekret bei allgemeiner Erschlaffung und Atrophie der Darmwandungen infolge von Marasmus, Phthise, Carcinose, bisweilen bei Verfettung der Muskularis allein, und zwar meist, aber durchaus nicht immer, an der an und für sich durch eine geringere Widerstandsfähigkeit dazu disponierten Stelle des Mesenterialansatzes; ihrer Entstehung nach sind es sowohl Traktionsdivertikel (bei Schrumpfungen im Mesenterium und Narbenbildungen im Darm selbst), wie Pulsionsd. (oberhalb von Stenosen, bei zurückgehaltenen Gallensteinen).

Klebs beschreibt einen Fall von multiplen Dünndarm-D., die alle dem Mesenterialansatz zugekehrt waren und überall da saßen, wo ein Mesenterialgefäß auf den Darm überging.

Über die Entstehungsursache sagt er: Man könne annehmen, daß das Längenwachstum des Mesenteriums dem der Gefäße vorangeeilt sei, und diese die ihnen anliegenden und fester mit ihnen

verbundenen Teile der Darmwand zurückgehalten haben. Derselbe Effekt könne auch durch eine im späteren Leben entstandene Dehnung des Mesenteriums von seiten des Darmes herbeigeführt werden, welcher die Stellen der großen Gefäße Widerstand leisteten.

Weiß fand bei einer 58jährigen Frau ein dicht mit divertikelartigen Ausstülpungen besetztes Jejunum; hanfkorn- bis walnußgroß saßen sie alle dem Mesenterialansatz zugekehrt.

Der histologische Befund ergab, „daß im Bereiche der Aussackungen die Ringmuskelschichte völlig fehlte und nur die Längsmuskelschichte erhalten ist". Er zieht daraus den selbstverständlichen Schluß, daß an diesen Stellen die Darmwand natürlich dünner ist als in der Umgebung und daher auch weniger widerstandsfähig, so daß sie hier allmählich in Form von (sackartigen Ausstülpungen) sackförmigen D. ausgebuchtet werden kann. Die Entstehung der Ringmuskeldefekte führt er auf eine Entwicklungsstörung der Darmmuskulatur zurück. Somit sei die Grundlage zur Divertikelbildung in Form multipler Defekte der Ringmuskelschicht angeboren, die Divertikelbildung selbst aber erst allmählich im Verlaufe des Lebens an den Stellen dieser Muskeldefekte erfolgt. Es handle sich also um erworbene, echte D. auf dem Boden einer angeborenen Fehlbildung.

(Als wichtigstes Ergebnis der Untersuchung ist mithin festzustellen, daß die Wand sowohl der kleinen, als auch der großen D. im größten Teile ihres Umfanges eine wechselnd breite Schichte von Darmmuskulatur enthält; gegen die Kuppe der Aussackungen zu verschmälert sich diese Zone und fehlt schließlich eine Strecke weit vollständig. Da also die Wand der D. zum größten Teil aus Schleimhaut, Submucosa und Muskularis besteht, handelt es sich im Sinne der üblichen Einteilung um wahre D., nicht um Pseudo-D. (Schleimhautprolapse durch Muskellücken). Das Fehlen der Muskulatur an der Kuppe der Ausstülpungen ist wohl als sekundär zu betrachten, indem durch die Dehnung der D.-Wand eine Atrophie der Muskelfasern an der Kuppe zustande kam.

Berner beschreibt vier Fälle von multiplen Dünndarm-D. bei Menschen höheren Alters.

Die histologische Untersuchung ergab, daß in allen Fällen die D.-Wand dünner als die anliegende Darmwand und durchsichtig war. Die Mucosa war zum Teil unverändert, zum Teil wurde sie gegen die Kuppe des D.'s hin niedriger, zeigte aber immer noch normale Struktur. Die Muskularis mucosae fand sich in allen D. gut erhalten und begleitete dieselben auf der ganzen Circumferenz. Sie war einige Male stellenweise stark verdünnt, zeigte umgekehrt aber in anderen Fällen auch eine leichte Verdickung. Die Muskularis war in allen D. ein Stück weit ausgestülpt und zwar hörte regelmäßig die Ringmuskulatur nach einer oft beträchtlichen wallartigen Verdickung am Eingang des D.'s scharf auf, während die Längsmuskulatur jedes Mal ein Stück den Seitenwänden des D.'s entlang sich verjüngend weiterzog. Auf der Kuppe wurde in keinem D. eine Spur von Muskelfasern gefunden und es berührten sich dort regelmäßig das oft sehr gut entwickelte submucöse Bindegewebe und das subseröse Fett-Bindegewebe.

Als Besonderheit fand B e r n e r in der Submucosa eine große Anzahl unreifer Fettgewebszellen, die durch den Reiz gesteigerter Fettresorption aus gestautem D.-Inhalt entstanden sein sollten.

Für die Entstehung seien vorgebildete schwache Punkte der Darmwand, speziell der Muskulatur verantwortlich zu machen.

Mir selbst standen drei Beobachtungen zur Verfügung, deren Verhältnisse in nachfolgenden Zeilen dargestellt werden. Vorausgeschickt sei, daß jeweils mehrere D. in Celloidin eingebettet, feingeschnitten, mit Haematoxilin-Eosin nach v a n G i e s o n und auf elastische Elemente gefärbt wurden. Zur Untersuchung kamen Stufenschnitte.

Eigene Beobachtungen.

Beobachtung I.

S. —190/38. D. ♀ 70 j.

Klinische Angaben: Bronchopneumonie, Zustand nach Bassinioperation rechts.

Patholog.-anatom. Angaben: Erhebliche Altersatrophie von Herz, Leber, Milz und Genitale. Lungenödem.

Bei der Eröffnung der Bauchhöhle findet man einen regelrechten Situs. Der Dünndarm ist in seiner ganzen Länge erheblich erweitert und zeigt im unteren Bereich in einer Länge von 56 cm 18 in ihrer Größe unterschiedliche Aussackungen, die mit dünner, durchscheinender Wand ausschließlich dem Mesenterialansatz zugekehrt sind. Der Darm ist von einem grauen, undurchscheinenden

Abb. 1.
Ansicht einer Dünndarmschlinge
mit fünf verschiedenen D. nahe dem Mesenterialansatz.
(1/4 natürlicher Größe.)

glänzenden Peritoneum überzogen; in der gesamten Darmwand finden sich eigentümliche, linsengroße, grau-gelbe Einlagerungen. Die D. sind in ihrer Form und in ihrem Aussehen voneinander verschieden. Von Erbsen- bis Taubeneigröße sind sie nicht gleich-

mäßig rund, sondern von buckeliger Gestalt. Mal ist die Basis größer als das Lumen, mal weitet sich das D. erst nach Durchbruch aus der Darmwand. Es fällt auf, daß jedesmal ein Mesenterialgefäß über die Aussackung zieht und durch ihre festere Beschaffenheit eine leichte Einschnürung hervorruft, die wiederum zu dem erwähnten buckeligen Aussehen Anlaß gibt. Bei der Entleerung des mit Formalin gefüllten Darmes fallen die D. völlig zusammen. Die Wandung ist völlig erschlafft. (Vgl. Abb. 1.)

Zur histologischen Untersuchung gelangten zwei D.

Beide D. zeigen eine fast unveränderte Mucosa ihrer Lichtung; diese ist beschaffen wie die Mucosa der Nachbarschaft. Dagegen erscheint die Submucosa und das muskuläre Gewebe sowohl der Mucosa wie der Außenwand etwas überdehnt.

Eigentümlich ist das Verhalten der Darmwandmuskulatur seitlich des D. Diese Muskulatur ist deutlich in zwei Schichten angeordnet. Beide Schichten sind gegen den D.-Eingang hin verstärkt. Im D.-Bereich selbst ist diese Zweischichtung nicht durchweg zu erkennen, ja die innere Schicht hört sehr bald auf, während die äußere in größerer Ausdehnung angetroffen wird. Es ist aber bemerkenswert, daß im D.-Fundus streckenweise jede Muskulatur fehlt und zwar gerade zu Seiten relativ starker arteriöser und venöser Gefäße, die dort an die Wandung des D.'s herantreten.

Hinsichtlich des elastischen Gewebes ist der Befund etwas ungleichmäßig. Zwischen Außenwandmuskulatur und der Unterschleimhaut ist entsprechend einem beträchtlichen Gefäßreichtum auch reichlich elastisches Gewebe vorhanden.

Beobachtung II.

S. —238/38. Sch. ♂ 17 j.

Klinische Angaben: Suicid. Schädeldurchschuß.

Patholog.-anatom. Angaben: Horizontaler Schädeldurchschuß. Blutige Zertrümmerung im Bereich beider Schläfenpole, der Stammganglien, der inneren Kapsel und des dritten Ventrikels.

Bei Eröffnung der Bauchhöhle ergibt sich regelrechter Situs. Dünndarm ist frei beweglich und vom großen Netz überdeckt. In

der Gegend der Valvula Bauhini ist der Darm von milchig-weißem Aussehen und mit einem zarten, mattglänzenden durchscheinenden, nur an einigen Stellen sowie im Gebiet des ganzen Colons nichtdurchscheinenden Peritoneum überzogen. Am Dünndarmanteil findet man kleine punktförmige, sich von der Umgebung scharf abhebende, nebeneinanderliegende grau-weiße Flecken. An der Colonoberfläche, die der Bauchwand zugekehrt ist, zieht das Bauchfell von links oben in zarten Falten gerafft auf die Unterfläche, wo es locker über reichlichem Fettgewebe liegend, einen Strang dem Wurmfortsatz parallel nach oben schickt. Dieser ist 11 cm lang und liegt mit seinem fettreichen Mesenteriolum retrocoecal; er zieht der Darmwand fest anliegend senkrecht nach oben. An der Einmündungsstelle von Dünndarm in den Dickdarm streckt sich retrocoecal wie ein Horn ein handschuhfingerartiges Gebilde von 4 cm Länge vor. Es ist dem Mesenterialansatz zugekehrt und nach oben fast zur Hälfte von diesem umgeben. Seine ovale Basis liegt zu gleichen Teilen auf Dünn- und Dickdarm und mißt 3,3×2,5 cm. Die dazu senkrecht stehende Achse zeigt fast vertikal nach hinten.

Dieses Gebilde gleicht einer Vorbuckelung, verjüngt sich gleichmäßig bis auf eine leichte Einschnürung im oberen Drittel und endet in zwei linsengroßen, warzenähnlichen Verdickungen. Durch ihre grau-gelbliche Farbe heben sie sich von der sonst völlig der Darmwand gleichenden Umgebung deutlich ab. Zwei ganz ähnliche Gebilde liegen an der schon erwähnten Einschnürung sich gegenüber.

Das gesamte Horn fühlt sich viel derber als die übrige Darmwand an und ist besonders an der colonwärts gelegenen Seite und in der Umgebung der warzenähnlichen Schwielen von knorpeliger Konsistenz. (Vgl. Abb. 2.)

Auf dem Längsschnitt durch den Darm sieht man auf der Darminnenseite ein wunderbares Faltenrelief. Die Schleimhaut ist gelblich-weißlich, zuerst bis auf spärliche Falten glatt, geht — der Ileocoecalklappe sich nähernd — in eine runzelige, mit unzähligen kleinen Schleimhautwärzchen bedeckte Schleimhaut über, die sich

in ihrer Farbe von der Umgebung nicht unterscheidet. Kurz vor der Klappe sieht man den linsengroßen Eingang in das D., das, wie man jetzt sieht, ausschließlich dem Dünndarm angehört. Die Kommunikationsöffnung entspricht in keiner Weise der Weite des D.'s, ist wesentlich kleiner als der D.-Durchmesser und unregelmäßig. Die Ränder des Eingangs sind nicht wie bei ähnlichen Ausbuchtungen vorgewölbt (gewulstet). Im Dickdarmabschnitt ist die Schleimhaut wieder normal.

Abb. 2.
Außenansicht eines Dünndarm-D.'s in nächster Nähe der Valv. ileocoecalis.
(1/4 natürlicher Größe.)

Beim Längsschnitt durch das D. bestätigt sich der palpatorische Befund. Die D.-Wand ist im ganzen etwas dicker als die des Dünndarmes. Vor allem auf der nach unten liegenden Seite und

im Gebiet der schon erwähnten warzenähnlichen Schwielen erscheint die Schleimhaut bis zu 6 mm verdickt. Das Lumen ist sehr geräumig und von pyramidenähnlichem Umfang. Die Seitenwände bilden mit der Basis überall einen spitzen Winkel. Von der verdickten Wand schräg nach oben durchtrennt eine weit vorstehende Schleimhautfalte das Lumen zur Hälfte. Oberhalb dieser Falte sitzt in der Kuppe etwas Kot, der sich leicht abspülen läßt. (Vgl. Abb. 3.)

Abb. 3.
Schnitt durch ein der Bauhin'schen Klappe nahe angeordnetes Dünndarm-D.
(½ natürlicher Größe.)

Die histologische Untersuchung ergab als Grund des warzigen Aussehens der untersten Dünndarmschleimhaut einen unerhörten Reichtum an Lymphfollikeln. Auch im D. selbst sind einige Lymphfollikel entwickelt. Die Muskularis ist zunächst am D.-Mund nicht anders entwickelt als in der Dünndarmwand. Sie erscheint an beiden Orten etwas schmächtig, namentlich in der umgreifenden äußeren Lage. Das submucöse Gewebe ist dagegen recht ausgesprochen entwickelt. An tieferer Wandstelle des D.'s, auch dort, wo die große vorspringende Falte gesehen wurde, findet sich

nicht nur eine sehr üppige Schleimhaut, sondern auch eine recht beträchtliche Muskularis, die wesentlich dichter ist als das Muskelgewebe des nachbarlichen Dünndarms. Es ist aber nicht überall eine deutliche Schichtung in zwei Muskellagen gegeben.

Irgendwelche Besonderheiten fallen histologisch nicht auf.

Beobachtung III.

Es handelt sich hier um ein eingesandtes reseziertes Darmstück, das ein auswärtiger Chirurg bei einem 46jährigen Manne wegen Ileus entfernt hatte. Das Exstirpat war 46 cm lang, eine Dünndarmschlinge mit ungleich langen Schenkeln. Das gehärtete Präparat erscheint unbeweglich und völlig starr. An der Konkavität bestehen einige „Einschnürungen", die das Lumen stark beengen. Im ganzen Verlauf ist die Darmwand enorm verdickt, bräunlich-rot und mit einer Fibrinschicht bedeckt. Die blaßgraue Schleimhaut stark gewuchert, mißt bis zu 1 cm in der Dicke. Sie ist wie der ganze Darm zerreißlich und zerfällt bei ungeschickter

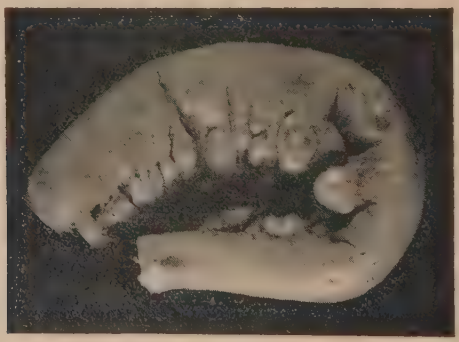

Abb. 4.
Ansicht eines resezierten Dünndarmstückes mit zahlreichen D. am Gekröseansatz.
(¼ natürlicher Größe.)

Berührung. Darmlumen im ganzen Verlauf völlig eingeengt und an einem Ende des Exstirpates aufgehoben. Der Dünndarm sitzt an einem sehr fettreichen Mesenterium, das als Besonderheit eine

enorme Verdickung aufweist aber schon bei leisester Berührung auseinander bricht. An der Darmwand, die dem Mesenterium zugekehrt ist, finden sich zahlreiche Ausbuchtungen, die sich größtenteils bis weit in das Gekröse ausgestülpt haben. Sie sind kirschkern- bis walnußgroß. (Vgl. Abb. 4.) Die Anzahl der D. ist wegen der zum Teil sehr verborgenen Lage zwischen den Mesenterialblättern nur schwer festzustellen und kann ungefähr 35 betragen haben. Auf dem Längsschnitt sehen wir, daß sich die Wand der Ausbuchtungen in ihrem Aufbau von der Darmwand erheblich unterscheidet. (Vgl. Abb. 5.) Die gewucherte Schleim-

Abb. 5.
Querschnitt durch D.-Stellen der in Abb. 4 wiedergegebenen Dünndarmschichten.

haut fehlt in den D. völlig. Sie sind so zahlreich, daß auf einem Querschnitt öfters 2 bis 3 Ausbuchtungen getroffen werden, von denen eine in die andere übergeht. Wir müssen also solche D. unterscheiden, die direkt von der Darmwand ausgehen, und solche, die als Sekundärausbuchtung eines D.'s anzunehmen sind und weit ins Mesenterium hinein vorstoßen. Alle haben sie einen gelblichbraunen schleimigen Inhalt. Auf der Schnittfläche sind massenhaft dunkelbraun-rote, bis linsengroße, scharf abgegrenzte Verfärbungen zu sehen, die anscheinend mit Blut gefüllte Hohlräume darstellen.

Die histologische Betrachtung ergibt nun bei äußerst muskulöser Wand des Dünndarms selbst eine höchst dürftige, zum größten Teil überhaupt fehlende Muskularis propria der D.; es ist nicht so, daß man sagen müßte, die Muskularis fehle überhaupt,

aber sie fehlt auf große Strecken, um dann gelegentlich als kleines Polsterchen oder dünner Muskelzug wieder gesichtet zu werden. Die Schleimhaut ist äußerst zottenreich, innerhalb und außerhalb des D., läßt aber im D. jeweils eine üppigere Faltung vermissen.

Bei Färbung auf elastische Elemente fällt eine relativ reiche Versorgung der D.-Wand mit elastischen Fasern auf, wohl als Begleiterscheinung sehr vieler kleiner Gefäßchen.

Die Musterung dieser drei eigenartigen Vorkommnisse von Divertikulosis des Dünndarms, die in sehr zahlreichen Stufen von Schnittserien erfolgte, läßt unbedingt den Schluß zu, daß es sich um Ausstülpungen der Darmwand im ganzen gehandelt haben muß, denn in allen drei Beobachtungen war im D.-Bereich die Schichtung der Darmwand erkennbar, wenn auch die Muskularis zum Teil sehr dürftig war, ja stellenweise fehlte. Man wird sich vorstellen können, daß der gelegentlich vorhandene Innendruck und -Zug das einmal angelegte D. stärkst dehnt und dadurch die vorhandene Muskulatur so auseinander gezerrt wird, daß sie am einzelnen Ort nur dürftig oder gar nicht zum Ausdruck kommt. Es müssen aber wohl auch von uns nicht erfaßte peristaltische Unzulänglichkeiten im D.-Bereich eine Rolle spielen, um diese Schwäche der Muskulatur zu erklären.

Ich schließe mich also der Meinung derer an, welche die Darm-D. als Folge einer primären Entwicklungsstörung auffassen, und zwar als Ausdruck exzentrischer Vorbuchtung der Darmwand an Stellen geringsten Widerstandes, die erfahrungsgemäß an der Eintrittsstelle von Gefäßzügen liegen.

Man wird weiterhin schließen dürfen, daß mit der Zeit durch die sich summierende Darmbeanspruchung die ursprünglich kleinen D. gedehnt werden, um dann schließlich als beträchtliche Aussackung zu imponieren.

Wie weit sie dann sekundär durch Kotfüllung und Kotverhaltung die Darmfunktion stören können, zu Entzündungen und Ruptur Anlaß geben können, ist eine andere Frage, die hier nicht zur Behandlung steht.

Zusammenfassung.

An drei besonders sprechenden Vorkommnissen von Divertikulosis wurden die Fragen der Wandverhältnisse angeborener Aussackungen geprüft.

Angeborene D. können die gewöhnliche Schichtung der Darmwand aufweisen, sie können aber auch muskelarm, ja muskellos gefunden werden. Übergänge dieser drei Möglichkeiten bestehen. Man kann auf Grund der Muskelversorgung von Dünndarm-D. allein keinen prinzipiellen Unterschied machen zwischen angeborenen und erworbenen D.

Hiermit versichere ich, vorliegende Arbeit selbständig und nur unter Benutzung der angegebenen Literatur angefertigt zu haben.

Diese Arbeit geschah auf Veranlassung des Assistenzarztes Dr. W. Wepler, dem ich hiermit herzlich danke. Ebenso spreche ich Herrn Prof. Dr. Gruber für die freundliche Unterstützung bei der Arbeit meinen besten Dank aus.

Literaturverzeichnis.

Berner, Maria: Dünndarmdivertikel. Diss. med. Genf 1921.

Edel, Max: Über erworbene Darmdivertikel. Virch. Arch. Bd. 138.

Fromme, A.: Über die Grenz-Divertikel der Speiseröhre. Med. Klin. 1936. Nr. 38.

Graser: Das falsche Darmdivertikel. Verh. d. Deutsch. Ges. f. Chirg. 1899.

Grawitz: Über den Bildungsmechanismus eines großen Dickdarmdivertikels. Virch. Arch. Bd. 68, S. 506.

Good, A.: Diss. med. Zürich 1894.

Glomme: Das Duodenaldivertikel. Diss. med. Bonn 1938.

Gladtke, At.: Dünndarmdivertikel. Dtsch. Ztschr. f. Chirg. S. 224, 1930.

Hansemann: Über die Entstehung falscher Darmdivertikel. Virch. Arch. Bd. 144.

Henseler, Otto: Zwei Fälle von zahlreichen Divertikeln des Dünndarms. Diss. med. Kiel 1890.

Klebs: Lehrbuch. 1868. Bd. I, S. 272, S. 881.

Lauche: Virch. Arch. Bd. 252, S. 56.

Roth: Über Divertikelbildung am Duodenum. Virch. Arch. Bd. 56, S. 197.

Schmidt: Inaug. Diss. med. Greifswald 1916.

Steuer: Zur klinischen Bedeutung der Duodenaldivertikel. Klin. Wochenschr. 1936. Nr. 15, S. 524.

Seippel, Oskar: Über erworbene Darmdivertikel. Inaug. Diss. med. Zürich 1894.

Schroeder, Gg.: Über Divertikelbildungen am Darmkanal. Diss. med. Erlangen 1853.

Völker, Otto: Ein Beitrag zur Kenntnis der falschen Darmdivertikel. Freiburg 1906.

Weiss, K.: Zur Kenntnis der multiplen Divertikel des Duodenums. Frankf. Ztschr. f. Path. 1929.

Lebenslauf.

Ich, Friedrich Ernst, wurde am 25. Februar 1914 in Iburg geboren. Von 1920 bis 1924 besuchte ich die Bürgerschule und von 1924 bis 1933 das Realgymnasium zu Kassel, wo ich Ostern 1933 die Reifeprüfung bestand. Nach Ableistung des freiwilligen Arbeitsdienstes studierte ich vom WS. 1933/34 vier Semester lang Medizin in Freiburg i. Br. Anschließend sieben Semester in Göttingen, wo ich im Februar 1936 die ärztliche Vorprüfung und im Juni 1939 das Staatsexamen bestand.